Aus der path. anatom. Anstalt der Universität Basel

Vorsteher: Prof. Dr. A. Werthemann

Zur Kenntnis der extramedullären Plasmozytome

INAUGURAL-DISSERTATION

zur Erlangung der Doktorwürde
der medizinischen Fakultät
der Universität Basel

vorgelegt von

Max Linder, Basel

1944

Druck von E. Ganzmann, Basel, Laufenstraße 18

Aus der path. anatom. Anstalt der Universität Basel

Vorsteher: Prof. Dr. A. Werthemann

Zur Kenntnis der extramedullären Plasmozytome

INAUGURAL-DISSERTATION

zur Erlangung der Doktorwürde
der medizinischen Fakultät
der Universität Basel

vorgelegt von

Max Linder, Basel

1944

Druck von E. Ganzmann, Basel, Laufenstraße 18

Von der medizinischen Fakultät Basel genehmigt

auf Antrag von Professor Dr. A. Werthemann

Tag der Promotion: 22. Dezember 1943

Disposition

Einleitung

1. Beschreibung der eigenen Fälle
2. Lokalisation und Wesen der extramedullären Plasmozytome (Literatur):
   a) Infiltrate
   b) Granulome
   c) Geschwülste, ohne,
      mit regionären Drüsenmetastasen,
      zur Frage der sogenannten Knochenmetastasen
3. Myelom und extramedulläres Plasmozytom
4. Zur Genese der Plasmazellen und der Plasmozytome

Zusammenfassung

Literaturverzeichnis

Einleitung

Im Folgenden soll die Beobachtung zweier Fälle von primärem Plasmozytom des Rachens mitgeteilt werden. Der erste Fall bereitete wegen des gleichzeitigen Vorhandenseins eines primären Leberzellkarzinoms besondere differentialdiagnostische Schwierigkeiten. Der zweite unserer Fälle zeigte nach 19jährigem beschwerdefreiem Intervall ein lokales Rezidiv.

Im Weiteren sollen Wesen und Lokalisation der bis heute bekannten extramedullären Plasmozytome besprochen und diese mit dem multiplen Myelom verglichen werden. Ferner soll die Genese der Plasmazellen und der genannten Tumoren erörtert werden.

Beschreibung der eigenen Fälle

Fall I.

Krankengeschichte (med. Klinik d. Univ. Basel). 75jähriger Mann. War nie ernstlich krank. Alljährlich Schnupfen, daran anschließend jeweils Katarrh und Verschleimung des Rachens, mit Behinderung der Atmung und Husten. Dies war auch bei der neuerlichen Erkrankung wieder der Fall. Dazu kamen Kopfschmerzen, Temperaturen sowie häufig stechende Schmerzen in der Lebergegend, Appetitmangel und Gewichtsabnahme. Seit Jahren litt er an chronischer Obstipation.

Status vom 9. 9. 40: Starkes systolisches Geräusch. — Im Rachen graues, höckriges Gebilde, oberflächlich ulzeriert.

Von einer Radikaloperation muß des schlechten Allgemeinbefindens wegen abgesehen werden. Dagegen wurde unter der Diagnose: fragliches Karzinom eine Probeexzision vorgenommen. Die histologische Diagnose lautete auf rundzelliges Sarkom, teilweise vom Typus des Retothelsarkoms. Der Knoten wurde als etwa walnußgroß, mit grobhöckriger Oberfläche von ziemlich festem, auf Schnitt saftreichem Gewebe von lappigem Bau beschrieben.

Im *Histologischen Bericht* (E. N. 2814/40) ist von einem mesenchymalen Gebilde die Rede. Dabei handelt es sich um sphärische, meist ein- bis zweikernige Elemente, darunter nicht selten Riesenzellen mit zentralgelegenen Kernen. Die kleinen vorherrschenden Elemente hingegen zeigen auch randständige Kerne und erinnern an Plasmazellen. Ein epithelialer Verband scheint stellenweise angedeutet; die Silberfärbung zeigt dagegen deutlich, daß ein feines Fasergerüst sich zwischen fast alle Zellgruppen erstreckt.

Weiterer Verlauf: Nach der Entlassung begab sich der Patient wegen seiner Herzbeschwerden in hausärztliche Behandlung. Erneut eingewiesen am *7. 2. 41, Status:* Ganz schlechter Allgemeinzustand, allgemeine Stauung, Urämie. Nase verstopft, Rachenuntersuchung unmöglich. — Unter zunehmender Verschlechterung des Zustandes starb der Patient am 9. 2. 41.

Auszug aus dem Sektionsprotokoll (133/41)

Leiche eines älteren, mittelgroßen Mannes von adipösem Habitus. An den Unterschenkeln Oedeme. — Die *Leber* ist knapp mittelgroß, zeigt höckrige Oberfläche und vermehrte Konsistenz. Auf Schnitt finden sich weiche vorquellende gelbliche Knoten, teils festere, dunklere Einlagerungen. Die Pfortader zeigt im Hauptstamm und in den Leberästen ziemlich frische Thrombosen. — Die *Halsorgane* werden im Zusammenhang mit der Schädelbasis herauspräpariert. Am Rachendach haftet ein mit der hinteren Rachenwand zusammenhängender, gut kirschgroßer, zum Teil polypös gebauter Tumor, der die Choanen etwas verlegt. — Die Gaumenmandeln sind klein, fest. Die Schleimhaut der Nase, des Rachens, der Trachea und des Kehlkopfs ist ziemlich gleichmäßig verdickt und stellenweise düsterrot. Einzelne cervicale sowie die Lymphknoten der Bifurkation sind vergrößert, weich, auf Schnitt graurot, körnig.

Histologischer Bericht: Der Rachentumor (Abb. 1 und 2) erweist sich als ein Plasmozytom der Schleimhaut. Das infiltrative Wachstum im Stiel des Tumors ist deutlich zu erkennen. Daneben bestehen reichlich Wucherungen reticulärer Zellen, und die Silberfärbung nach Gömöry (Abb. 3) zeigt ein sehr feines Reticulum, das im Gegensatz zum nachher zu beschreibenden Lebertumor oft jede einzelne Zelle umspinnt. Das Ganze stellt ein äußerst feinmaschiges Netz dar, das oft nach einer Richtung in die Länge gezogen scheint. An anderen Stellen ist das Gerüst weniger fein gewoben, und in den Maschen finden sich, wie *Bröste* es ausdrückt: „les cellules tassées les unes contres les autres", wodurch ganz verschiedenartige Formen entstehen: länglich zusammengedrückte und rundlich polygonale und alle Übergänge zwischen den beiden. Die Kerne zeigen im allgemeinen die charakteristische radspeichenartige Anordnung der Chromatinsubstanz und häufig ein oder seltener zwei ausgesprochen eosinophile Kügelchen, die wir als Nucleoli betrachten, denn wir glauben nicht, daß es sich dabei um die von *Apitz* beschriebenen intranucleären Vorstufen Russelscher Körperchen handelt. Wir werden bei der Erörterung der Stoffwechselstörungen bei Plasmazytomträgern noch darauf zurückkommen.

Im Wesentlichen bietet der Tumor in Gewebsstruktur und Zellbau das Bild der von *Bröste* und *Rössle* beobachteten Fälle (Abb. 4 und 5). Die einzelnen Zellen müssen als außerordentlich vielgestaltig bezeichnet werden; es handelt sich großenteils um wenig ausgereifte Formen. Dies scheint auch der Grund zu sein, weshalb die Probeexzision als Retothelsarkom gedeutet wurde. Die Plasmazellenfärbung nach Unna-Pappenheim ist deutlich positiv.

Der *Lebertumor* (Abb. 6) besteht aus multizentrischen regeneratorischen Wucherungen des Parenchyms inmitten schwersten zirrhotischen Umbaus. Es

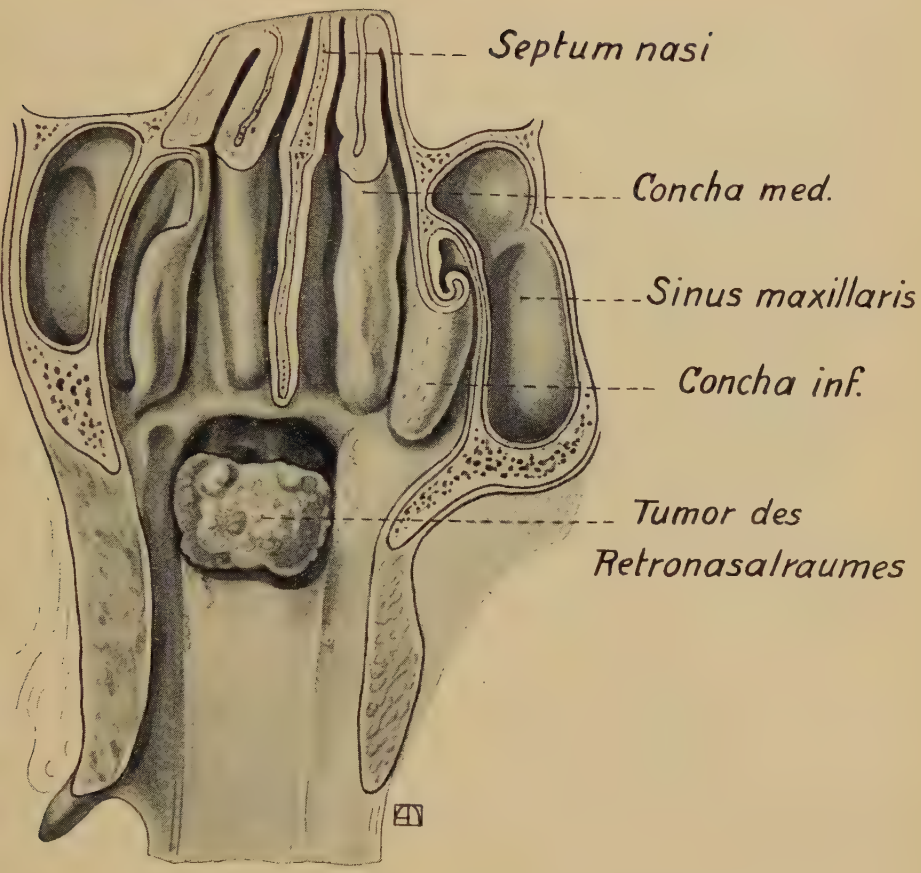

Abb. 1. Fall I, Plasmozytom des Rachens. Natürliche Größe (Präparat aus der Sammlung der path. anat. Anstalt Basel).

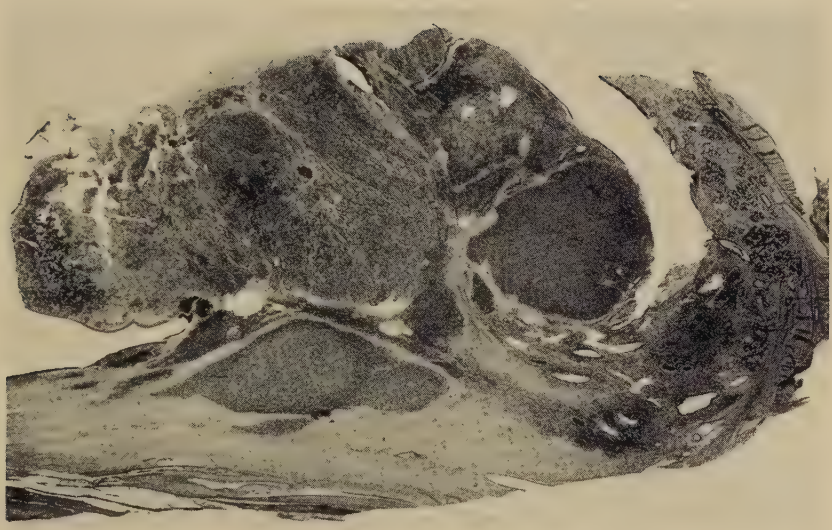

Abb. 2. Fall 1, Plasmozytom des Rachens, Hämalaun-Eosin-Färbung, Vergrößerung 1:6 (Mikrosummar 42 mm). Übersichtsbild des Tumors.
Bei → Infiltrat der Rachenwand.

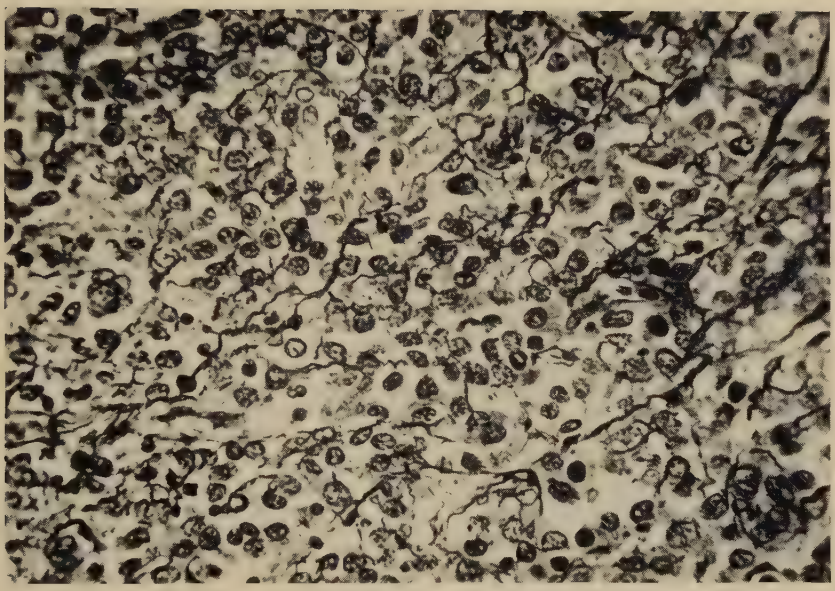

Abb. 3. Fall I, Plasmozytom des Rachens, Silberimprägnation nach Gömöry, Vergrößerung 1:430 (Periplan 6×, Apochromat 4 mm). Darstellung des reticulären Stützgerüstes.

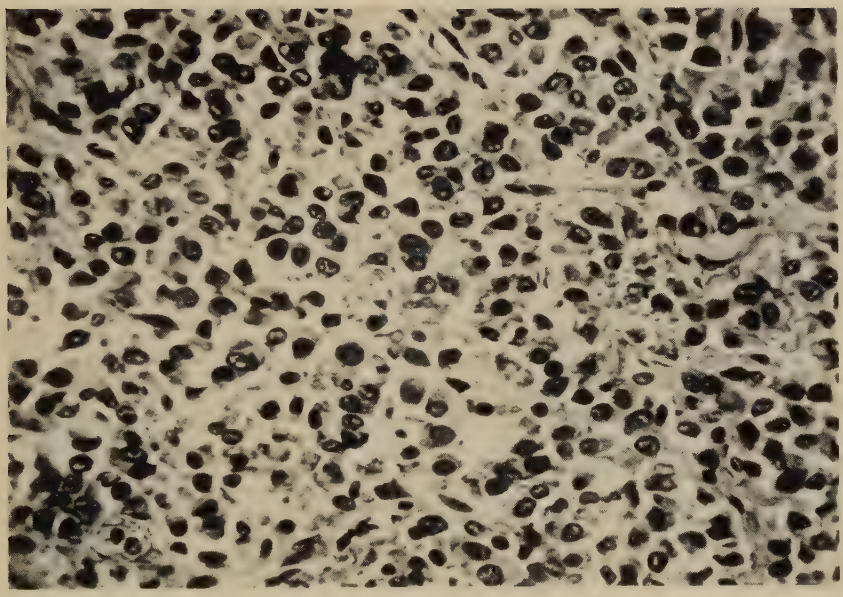

Abb. 4. Fall I, Plasmozytom des Rachens, Hämalaun-Eosin-Färbung, Vergrößerung 1:430 (Periplan 6×, Apochromat 4 mm).

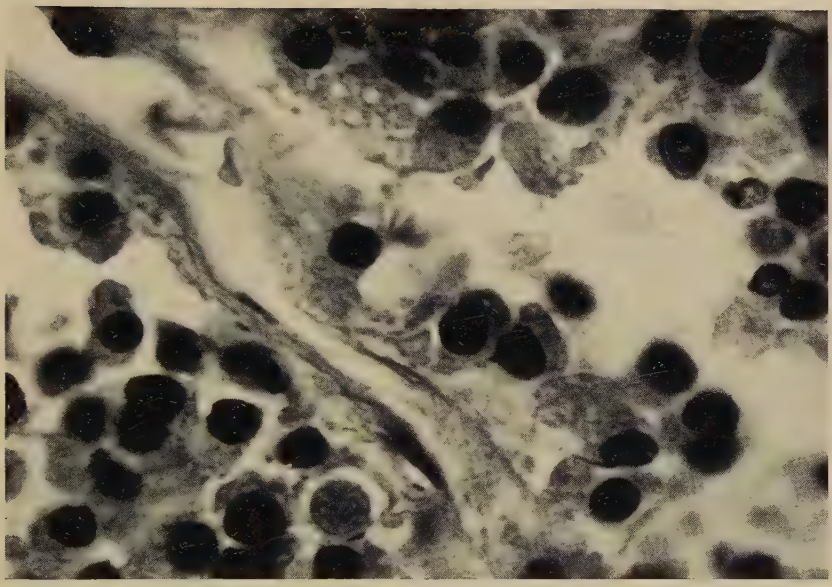

Abb. 5. Fall I, Plasmozytom des Rachens, Hämalaun-Eosin-Färbung, Vergrößerung 1:1080 (Periplan 6×, Oel-Immersion $^1/_{16}$).

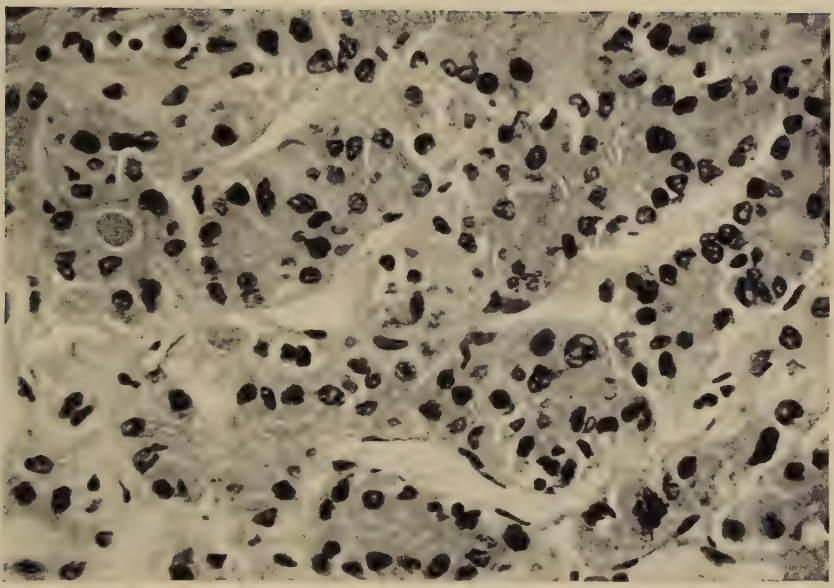

Abb. 6. Fall I, Leberzell-Karzinom, Hämalaun-Eosin-Färbung, Vergrößerung 1:430 (Periplan 6×, Apochromat 4 mm).

bestehen zahlreiche Gallepigmentablagerungen und starke Vermehrung des von der Glissonschen Scheide ausgehenden Bindegewebes. Die epithelialen Wucherungen sind vielerorts papillär gebaut und wachsen infiltrativ ins Lebergewebe ein. Die Silberfärbung nach Gömöry zeigt deutlich, wie ein feines Fasergerüst diese Zellgruppen in Verbände zusammenfaßt, die meist längliche, manchmal abbiegende oder sich verzweigende Züge darstellen, die eine Breite von einer oder mehreren Zellen haben. — Manche dieser Elemente sind in Nekrose begriffen und werden von einer stellenweise abszedierenden Entzündung umgeben. Andere Stellen zeigen fein- und grobtropfige Verfettung. Atypische Mitosen finden sich nur wenige, dagegen besteht ausgesprochene Zellpolymorphie. Abgesehen von ganz wenigen vereinzelten Plasmazellen, so im Bindegewebe im Bereich der Entzündung, treten stellenweise Zellen auf mit exzentrisch gelagertem Kern von radspeichenartiger Anordnung der Chromatinsubstanz und perinukleärer Aufhellung des Protoplasmas.

Die Metastasen der cervicalen und der Bifurkationslymphknoten haben am meisten Ähnlichkeit mit dem Lebertumor. Das Fasergerüst ist stellenweise sehr fein, ähnlich wie beim Rachentumor, zeigt im allgemeinen aber doch die papilläre Anordnung, wie wir sie im Lebertumor finden. Die Kernstrukturen gleichen vorwiegend den im Leberkarzinom vorkommenden. Die Plasmazellen-Färbung ist negativ.

Die Schleimhaut des Nasenrachenraumes zeigt an verschiedenen Stellen üppig entwickelte Drüsen mit reichlicher Schleimproduktion. Anhäufungen von Plasmazellen lassen sich nirgends nachweisen, ebensowenig im *Femurmark*, das vorwiegend aus Fettmark besteht. Der Herzmuskel weist Schwielen auf, in beiden Herzohren sowie in der rechten Kammer finden sich, zum Teil bereits in Organisation begriffene, Thrombosen.

Diagnose: Polypös gebautes, leicht infiltrierend wachsendes Plasmozytom des Rachendaches.

Grobgranulierte, leicht hypertrophische Lebercirrhose mit multizentrischem Leberzellenkarzinom mit Metastasen in cervicalen und Bifurkationslymphknoten.

Thrombose der Pfortader, beider Herzohren und der rechten Kammer. Verwachsungen beider Lungen, Hyperplasie der Milz, Fettdurchwachsung des Pankreas und allgemein hochgradige Fettsucht.

Besprechung der histologischen Befunde. Die Beurteilung nicht nur der Metastasen, sondern auch des Rachen- und des Lebertumors stößt auf Schwierigkeiten, da sowohl im Fasergerüst, als auch im Zellbau gewisse Ähnlichkeiten auftreten.

Zum Lebertumor wäre zu sagen, daß seine Zellen etwas größer sind, daß die Zellkerne ungleichförmiger, chromatinärmer und ebenfalls größer sind als die des Rachentumors. Eine viel weiter gehende Ähnlichkeit besteht jedoch in Bezug auf die Kern*struktur*. Was die sog. „Radspeichen"-Anordnung der Chromatinsubstanz betrifft, so gehen wir mit *Bröste, Moeschlin* und andern darin einig, daß sie zwar als ein Charakteristikum gewisser Plasmazellen zu gelten haben, daß ihr Fehlen jedoch noch keinesfalls *gegen* diese Zellart spricht — ebensowenig wie ihre Anwesenheit *für* Plasmazellen beweisend wäre, denn ganz ähnliche Bilder fanden sich in den Zellen unseres Lebertumors. Wir konnten jedoch beobachten, daß die im Leberkarzinom unseres Falles auftretenden Chromatinsubstanzen im allgemeinen feinkörniger sind, nicht so ausgesprochen zu ihrer Umgebung kontrastieren, wie die der Plasmazelle. Zwar ist ein großer Teil dieser Chromatinmassen ebenfalls randständig, und vom zentral gelegenen Nucleolus ziehen sich oft feinste Stränge zu ihnen, so daß bei rasch aufeinanderfolgender hoher und tiefer Einstellung das Bild des Rads zustande kommt. Ganz ähnliche Bilder findet man übrigens nicht so selten auch in der normalen Leber. Im Gegensatz dazu bestehen die Radspeichen der Plasmazellen in der Regel aus der weniger stark angefärbten Aussparung zwischen den viel massigeren rand- und mittelständigen Chromatinhaufen.

Weitere Gründe zur Annahme zweier Primärtumoren sind die folgenden: es ist sehr unwahrscheinlich, daß das Plasmozytom des Rachens, das eben erst Ansätze infiltrativen Wachstums zeigt, schon so ausgedehnte Metastasen in regionäre Drüsen und außerdem in der Leber aufweise; viel eher könnte man sich den Rachentumor als Metastase des Leberkarzinoms denken. Gegen diese Annahme spricht jedoch die positive Plasmazell-Färbung beim Rachentumor. Wir gehen wohl kaum fehl, wenn wir den positiven Ausfall dieser Spezialfärbung als beweisend, jedoch den negativen Ausfall als noch lange nicht beweisend *gegen* diese Zellart ansehen. Dies ist

auch der Grund, weshalb wir uns solange bei dieser Differentialdiagnose aufhielten.

Für die Drüsenmetastasen haben wir, wie schon erwähnt, allen Grund, den Lebertumor verantwortlich zu machen. Für diese Annahme sprechen nicht nur die Zellformen und die Zellstrukturen, die noch atypischer als im Primärtumor der Leber sind, sondern vor allem der Bau des Stromas, die negative Unna-Pappenheim-Färbung und auch hier die Überlegung, daß der Rachentumor in diesem Stadium kaum schon in solcher Weise metastasieren konnte.

Fall II.

Aus der Krankengeschichte, welche wir Herrn Dr. med. Buchmann verdanken, geht folgendes hervor:

9. 2. 24, 29jährige Frau. Patientin hat seit einiger Zeit das Gefühl eines beweglichen Fremdkörpers im Hals. Die Nasenatmung ist unbehindert, die Sekretion ist nicht vermehrt. Rhinoskopia ant. o. B., ebenso Rachenbefund. Bei leichtem Würgen erscheint jedoch rechts von der Uvula aus dem Retronasalraum herabhängend die Kuppe eines kleinfingerdicken beweglichen Tumors. Er ist derb, von roter Farbe, die Oberfläche matt, feinkörnig, an der Spitze dunkelblau, leicht hämorrhagisch.

13. 2. 24: Unter maximaler Anspannung des weichen Gaumens in Lokalanaesthesie gelingt es, den Tumor mit einer Schlinge zu fassen und mit der Schere abzutragen. Er ist 2 cm lang und ca. 1 cm dick. Die Diagnose der histologischen Untersuchung der Path. Anatom. Anstalt lautet auf Spindelzellensarkom (E. N. 316/24). Dabei wird ein äußerst zellreiches Gewebe mit zahlreichen blutgefüllten Kapillaren, durchsetzt von breiteren Bindegewebssträngen, beschrieben. Das Bindegewebe ist stellenweise reichlich von roten Blutkörperchen durchsetzt.

Weiterer Verlauf: Es folgen regelmäßige Kontrolluntersuchungen. Es trat kein Rezidiv ein, jedoch blieb die Patientin wegen chronischer Rhinopharyngitis und Tubenkatarrhs in Behandlung. — Im Winter 40/41 kam die Patientin wegen einer hartnäckigen Tubenaffektion rechts zur Behandlung. Das anfänglich schlechte Gehör besserte sich jeweils nach Tubenkatheterismus. Dabei war der Befund des Nasenrachenraumes ein völlig normaler. Im Verlaufe einiger Monate wurde aber an der Stelle des früheren Tumors eine kleine Vorwölbung sichtbar, welche langsam größer wurde, sodaß mit der Zeit ein ca. kirschkerngroßer Tumor entstand, der der Unterlage breit aufsaß. Später bildete sich ein

kurzer Stiel aus, so daß der Tumor bei Würgbewegungen vorübergehend am unteren Rande des rechten Gaumenbogens sichtbar wurde, womit die Möglichkeit der operativen Entfernung gegeben war.

Am *3. 7. 43* wird in Lokalanaesthesie der Tumor mit der Schlinge entfernt. Ein kleines Stück der Basis des Tumors wird mit der Stanze abgetragen. Aetzen der Wunde, keine Blutung.

Die Geschwulst saß ca. 1/2 cm vor und unterhalb des rechten Tubenwulstes an genau der gleichen Stelle wie der 19 Jahre vorher entfernte Tumor.

Aus dem *histologischen Bericht* der path. anatom. Anstalt Basel (E. N. 3111/43) geht hervor, daß es sich um ein sehr zellreiches Gewebe handelt, dessen Elemente teils spindelige, teils mehr polygonale Gestalt haben, ziemlich aneinander gedrängt stehen und von zahlreichen Kapillaren durchzogen sind. Unter ihnen finden wir sehr häufig die Radspeichenformen der rundlichen Kerne, zum Teil sehr deutlich ausgebildet, zum Teil nur angedeutet oder fehlend in den etwas größeren, länglichen, blasseren Kernen. Nicht so selten sind auch Riesenkerne mit wenig charakteristischer Anordnung des Chromatins; an anderen Stellen finden wir jedoch fast ausschließlich Plasmazellen von rundlicher, selten länglicher Gestalt. Die Kerne unterscheiden sich nicht von den soeben beschriebenen, wohl aber das Plasma, das in fast jeder Zelle die typische perinukleäre Aufhellung zeigt. Auch hier finden sich überaus reichlich Kapillaren. Es kann also mit Sicherheit ein ziemlich ausgereiftes, teils spindelzellig gebautes, vorwiegend aber rundzelliges *Plasmozytom* diagnostiziert werden (Abb. 7 und 8). Der weitere Verlauf zeigt keine Besonderheiten. Nach fünf Monaten ist die Patientin rezidiv- und beschwerdefrei.

Es wäre freilich nicht undenkbar, daß sich an der Stelle des früheren Sarkoms ein Plasmozytom entwickelt hätte. Gegen diese Auffassung spricht aber der Verlauf der Krankheit und das 19jährige rezidivfreie Intervall. Viel wahrscheinlicher jedoch ist, daß beim ersten Tumor die Diagnose Spindelzellensarkom falsch gewesen sein muß, und wenn man die histologischen Berichte der beiden Geschwülste vergleicht, so kann man retrospektiv mit Sicherheit annehmen, daß es sich schon beim ersten Tumor um ein Plasmozytom gehandelt hat.

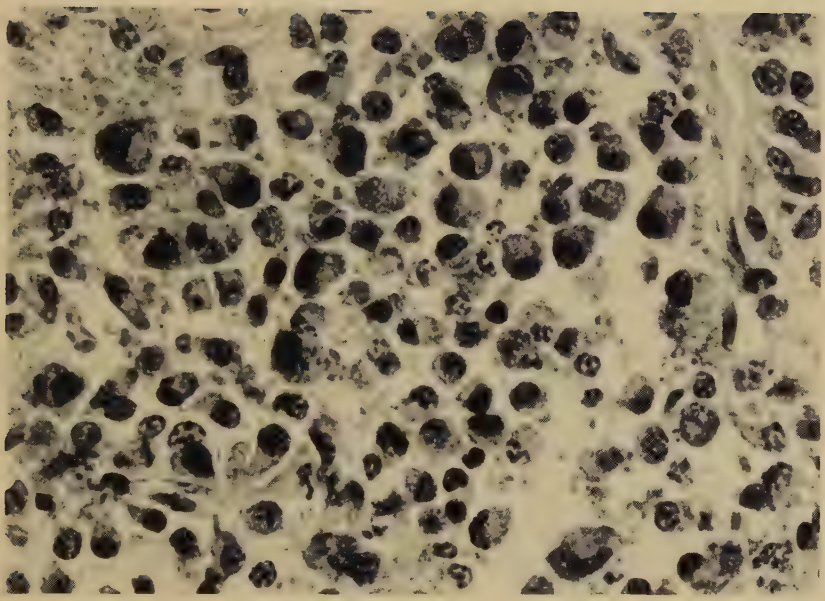

Abb. 7. Fall II, Plasmozytom des Rachens, Hämalaun-Eosin-Färbung, Vergrößerung 1:690 (Periplan 8×, Apochromat 4 mm). Typische Plasmazellen: perinukleäre Aufhellung, Radkerne. — Riesenplasmazellen, spindelige Zellen.

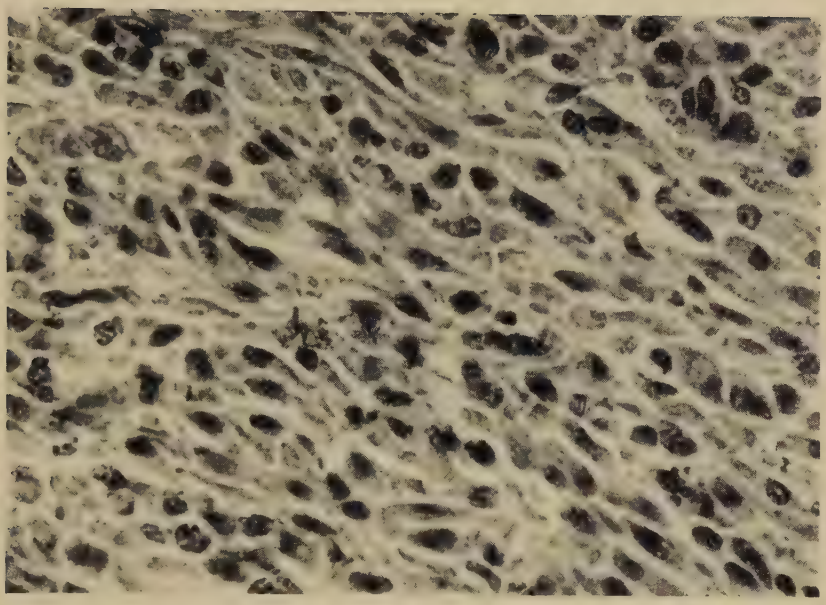

Abb. 8. Fall II, Plasmozytom des Rachens, Hämalaun-Eosin-Färbung, Vergrößerung 1:690 (Periplan 8×, Apochromat 4 mm). Spindelzellen. Radkerne z. T. angedeutet.

Lokalisation und Wesen der extramedullären Plasmozytome

Nach *Voegt, Kaufmann* treten die Plasmazellen im Gewebe in Form von Infiltraten, Granulomen, sowie als echte Geschwülste auf. So hat *Quensel* multiple plasmazelluläre Infiltrate im Dünndarm beschrieben, die wahrscheinlich auf eine seltene mykotische Darmerkrankung zurückzuführen sind. *Molotkoff* hat ein plasmazelluläres Granulom der Appendix gefunden, *Tempesta* ein solches der Nase. *Scarcella* führt mehrere Fälle von plasmazellulärer Epulis der Gingiva an, ebenso *Folkmann*. Ein rezidivierendes Plasmozytom der Zunge wird von *Rigoletti* mit einer mechanischen Schädigung in Zusammenhang gebracht.

Gutartige Plasmozytome des Rachens finden wir bei *Campbell* und *Newton*, maligne bei *Bröste* und den dort zitierten Autoren, ebenso bei *Hückel*, bzw. den von ihm aufgeführten Arbeiten; ferner bei *Oppikofer*, *Menzel* u. a. — Plasmozytome der Bindehaut, meist nach Trachom, beschreibt *Papolczy*. An seltenen Lokalisationen seien noch die Fälle von *Klose* (Pleura), *Moreau* und *Bogaert* (Jejunum) aufgeführt.

Die Plasmazellen, die wir gemeinhin von der „Entzündung" her kennen, bei der sie in Form von mehr oder weniger dichten Infiltraten auftreten, sind also auch in der Lage, Granulome, sogar echte Geschwülste zu erzeugen. Diese einzelnen Formen sollen später in Zusammenhang mit ihrer Genese besprochen werden. In keinem dieser Fälle ist von einer Knochenbeteiligung die Rede. Einer besonderen Erörterung bedarf jedoch die Frage der Malignität der

echten extramedullären Plasmazellen-Geschwülste. Von *Voegt, Menzel* und andern wurde wiederholt darauf hingewiesen, daß die path. anatom. Diagnose der Malignität oft gestellt wird in Fällen, die sich klinisch gutartig verhalten. Infiltrierendes Wachstum wurde wiederholt nachgewiesen *(Bröste, Hückel*, eigener Fall I), aber es dürfte feststehen, daß das maligne Plasmozytom nur selten und erst spät Metastasen setzt. Auf die alte Streitfrage, ob nicht alle Fälle von metastasierendem Plasmozytom dem multiplen Myelom des Knochenmarks zuzuordnen wären, soll später eingegangen werden, ebenso auf die Frage der Knochenbeteiligung des primär extramedullären Plasmozytoms.

Die uns vom multiplen Myelom her bekannten Veränderungen des Blutbildes im Sinne einer Plasmazellenleukämie, und die ebenfalls dort vorkommenden Störungen des Eiweiß-Stoffwechsels sind beim extramedullären Plasmozytom noch nie beschrieben worden. Im Übrigen lassen Verlauf der Erkrankung sowie Allgemeinzustand der Patienten es als ohnehin wahrscheinlich erscheinen, daß eine vom multiplen Myelom grundverschiedene Erkrankung vorliegen müsse.

Plasmozytäres Myelom und extramedulläres Plasmozytom

Die genannten Plasmozytome der Schleimhaut dem multiplen Myelom des Knochenmarks gegenüberzustellen ist in mehrfacher Hinsicht interessant. Zunächst zum Mylom.

Nach den sehr umfassenden Darstellungen von *Apitz* kann die Krankheit auch in einer *diffusen Myelose* des Knochenmarks bestehen, dabei besteht in der Regel kein oder nur sehr unbedeutendes osteoklastisches Wachstum. Die aggressiven Eigenschaften des Gewebes treten nur bei der Knochenbildung auf, d. h. beim sog. *solitären* oder *multiplen Myelom.*

Der Vollständigkeit halber sei noch darauf hingewiesen, daß nach einer Beobachtung von *Freud* auch einmal die vorkommenden Amyloidablagerungen einen osteoklastisch wachsenden Knoten in eben dem befallenen Knochen bilden können, so daß aggressives Wachstum eines diffusen Myeloms vorgetäuscht werden kann.

Zum *klinischen* Bild gehört eine charakteristische Störung des Eiweiß-Stoffwechsels. Nach *Apitz* sind Hyperproteinämie, Paramyloidfällung und Ausscheidung des Bence-Jones'schen Eiweißkörpers absolut spezifisch für das Myelom diffuser oder knotiger Art, das nach demselben Autor und andern immer und ausschließlich aus Plasmazellen besteht. *Brass* führt die Erhöhung der grobdispersen Fraktion der Serumeiweißkörper beim Morbus Kahler auf die Tätigkeit der „myeloischen" Plasmazellen zurück, denen er außerdem die Fähigkeit der Resorption blutfremder Eiweißkörper zuschreibt. Zum selben Schluß kommt *Fleischhacker*. Massive Amyloidablagerungen, zum Teil nekrotisierender Art, werden vor allem von *Freud*, *Petzold*, *Wegelin* beschrieben. — Nach den schon mehrfach erwähnten Arbeiten von *Apitz*, *Schilling* und *Wohlenberg* kann neben dem neoplastischen, mehr oder weniger umschriebenen Wachstum im Knochenmark noch eine Plasmazellenleukämie auftreten.

Während also das multiple Myelom eine unbeeinflußbare, tödlich verlaufende Krankheit ist, die zu typischen Störungen des Eiweißstoffwechsels führt und nicht so selten auch mit einer Plasmazellenleukämie einhergeht, so sind derartige Erscheinungen beim primären Plasmozytom der Schleimhaut nicht bekannt und noch nie beschrieben worden. Dieses bietet ein klinisch gänzlich anderes Bild und hat eine weit bessere Prognose: wir haben bereits erwähnt, daß Rezidive nach operativer Entfernung und noch mehr die Metastasen ziemlich selten sind. Einzelne Autoren, so *Menzel*, gehen sogar soweit, daß sie für jeden Fall von metastasierendem Plasmozytom der Schleimhaut primär ein multiples Myelom annehmen, welches — da es auch eine diffuse Myelose gibt — ohne weiteres inapperzept bleiben könne. Ist aber eine Beteiligung des Knochen-

marks nachgewiesen, so ist die Entscheidung erst recht schwierig, wenn nicht unmöglich. Denn wir kennen keinerlei histologische Kriterien, die uns einen Primärtumor des Knochenmarks von einem solchen der Schleimhaut unterscheiden lassen. Ein solches Zusammentreffen von Beteiligung der Schleimhaut und des Knochenmarks haben verschiedene Autoren publiziert. Bei *Saarni* (zit. nach *Jaeger)* werden Tumoren aufgeführt, die sich auf Nase, Orbita und regionäre Drüsen ausdehnen, außerdem bestehen zahlreiche Knochenfernmetastasen. Bei *Rössle* handelt es sich um ein Gewächs, das Rachendach, linke Nase und Keilbeinhöhle durchsetzte, außerdem bestehen Knötchen von gleicher Beschaffenheit am Velum und auf der Mucosa des Sinus maxillaris. Metastasen von gleicher Gewebsreife sind in den regionären Drüsen, in Sternum, Rippen und Schädel. Histologisch wurden Plasmazellen verschiedener Größe in feinem Reticulum beobachtet. Ob der Primärtumor der Schleimhaut oder dem Knochenmark angehöre, läßt der Verfasser offen. Die bei *Jaeger* zusammengestellten und zum Teil eigenen Fälle werden von ihm — nicht zuletzt ihres klinischen Verhaltens wegen — primär der Schleimhaut zugeordnet. Dies ist unseres Erachtens überhaupt die einzige Möglichkeit, die Herkunft dieser Tumoren sicher zu stellen, wenn es nicht gelingt, eine Beteiligung des Knochenmarks nachzuweisen oder sicher auszuschließen. Natürlich ist eine fehlende Bence-Jones-Urie noch kein Beweis dafür, daß der Tumor extramedullären Ursprungs ist, wohl aber bietet das klinisch ziemlich harmlose Bild — auch beim metastasierenden — extramedullären Plasmozytom genügend Grund zur Annahme einer Erkrankung, die nichts mit dem Morbus Kahler zu tun hat, bzw. deren ihr zu Grunde liegende Veränderungen nichts mit dem diffusen oder multiplen Myelom gemein haben, das nachgewiesenermaßen per continuitatem auf die Schleimhäute übergreift, und dessen hämatogene Metastasierung auf diese Organe immerhin in Frage steht.

Wir sind uns jedoch darüber im Klaren, daß auch dies keine exakte Beweisführung ist und werden auf diese Frage zurückkommen.

Zur Genese der Plasmazellen und der Plasmozytome

Vorerst haben wir uns über die Herkunft der Plasmazellen zu orientieren.

Kaufmann stellt die lymphozytäre Abstammung in den Vordergrund. Er unterscheidet jungkernige = lymphoblastische und normalkernige = lymphatische. Eine besondere Gruppe sollen die ausgesprochenen Radkernformen bilden. Auch die von *Unna* vertretene Ansicht der Entstehung nicht nur aus adventitiellen *(Tempesta)*, sondern aus Bindegewebszellen jeglicher Art wird erwähnt. *Schulten* bezeichnet die Plasmazellen als modifizierte Lymphozyten, *Fischer* als Weiterbildungsformen derselben, ebenso *Askanazy*. — *Rohr* führt die Plasmazellen ausschließlich auf das R. E. S. des Knochenmarks zurück, während *Apitz* drei Arten unterscheidet: lymphatische im Blut bei Bubeolen, adventitielle im Gewebe bei Entzündung sowie myeloblastische im Sinne von *Naegeli*.

Von zahlreichen Autoren wird ferner die Herkunft der Plasmazellen im Zusammenhang mit ihrer Funktion bzw. mit den Stoffwechselstörungen beim multiplen Myelom erörtert.

Undritz hat für Plasmazellen der Tiere die Bluteiweißbildung nachgewiesen. Nach *Fleischhacker* besteht bei Vermehrung der Knochenmarksplasmazellen — für die er im Gegensatz zu *Rohr* eine nur ihnen zukommende Vorstufe annimmt — eine Erhöhung der grobdispersen Phase der Bluteiweißkörper, während *Wegelin* die Hyperproteinämie auf die Anwesenheit auch der extramedullären Plasmazellen zurückführt bei einem Patient, der an chronischer Pyelonephritis, chronischer Pneumonie und Bronchiektasien litt, und bei dem eine diffuse Plasmozytose im Knochenmark verschiedener Skeletteile, sowie in Lunge, Milz und Lymphdrüsen autoptisch nachgewiesen wurde.

Apitz betrachtet Russelsche Körperchen, Hyperproteinämie und Bence-Jones-Urie als Produkte einer spezifischen Fehlleistung der

Knochenmarksplasmazellen bei der Myelose diffuser oder knotiger Art. Nach *Brass* sind es vor allem die myeloischen Plasmazellen, für die er die Fähigkeit, Serumeiweiß zu bilden, artfremdes zu resorbieren und in körpereigenes umzuwandeln, nachgewiesen hat.

Die Ansicht, daß die Plasmazellen zum mindesten *zweierlei* Zellarten sind, die nur den Namen und gewisse morphologische Merkmale gemein haben, scheint in den letzten Jahren immer mehr an Bedeutung gewonnen zu haben und dürfte durch die neueren Forschungsergebnisse ziemlich erhärtet sein.

Auch wenn man sich die pathologische Anatomie und die Klinik des multiplen Myeloms und des extramedullären Plasmozytoms vergegenwärtigt, wie wir das oben getan haben, so muß man den Eindruck bekommen, daß diese beiden Tumoren, obschon sie histologisch das gleiche Bild bieten, doch zwei verschiedenen Zellarten entstammen, die sich zum mindesten funktionell, wahrscheinlich aber auch genetisch unterscheiden.

Moeschlin hat nun durch seine „Untersuchungen über Genese und Funktion der Blutplasmazellen an Hand von Lymphdrüsen- und Sternal-Punktaten bei Rubeolen" den Nachweis erbracht, daß es Plasmazellen gibt, die dem myeloischen, und solche, die dem lymphatischen System entstammen. Die erstgenannten, die der Verfasser im Sternalpunktat fand, entstehen aus einer nur ihnen zukommenden Vorstufe, dem Plasmoblasten.

Diese myeloischen Plasmazellen sind es, denen nach der Ansicht des Verfassers, sowie nach *Brass*, *Apitz* u. a. die Serumeiweiß-Bildung zuzuschreiben ist und die für die Hyperproteinämie verantwortlich sind. Demgegenüber werden die Blutplasmazellen, die bei Rubeolen vermehrt sind, auf das lymphatische System zurückgeführt. Diese haben nichts zu tun mit dem Eiweiß-Stoffwechsel, ebensowenig wie ihre Vorstufe, der Plasmoblast des lymphatischen Systems, sondern haben wahrscheinlich eine Abwehrfunktion. — Außerdem wird die Umwandlung alter Lymphozyten in Plasmazellen als möglich angesehen.

Es ist in diesem Rahmen nicht möglich, auf alle die morphologischen Unterscheidungsmerkmale einzugehen, mit deren Hilfe der Verfasser die genannten Zellarten differenziert, wir verweisen auf die Originalarbeit *Moeschlins*. Das für uns wesentliche wollen wir jedoch festhalten: daß die Plasmazellen des lymphatischen Apparates keine Serum-Eiweiß-Sekretion aufweisen, aber im Blut vorkommen, dies im Gegensatz zu den myeloischen.

Diese Auffassung *Moeschlins* ist am besten geeignet, die Unterschiede zwischen plasmozytärem Myelom und extramedullärem Plasmozytom zu klären. Wenn wir uns das primäre Plasmozytom der Schleimhaut aus der lymphatischen Plasmazelle entstanden denken, während wir das Myelom selbstverständlich von der myeloischen ableiten, dann ist es ohne weiteres klar, daß sich die zwei histologisch gleich aussehenden Tumoren klinisch und pathophysiologisch gänzlich verschieden verhalten.

Zur Aetiologie der Plasmozytome

Während wir über die Aetiologie des multiplen Myeloms so gut wie nichts wissen, so spricht beim Plasmozytom der Schleimhaut verschiedenes dafür, daß bei seiner Entstehung der Entzündung eine maßgebende Rolle zukommt. Einmal kennen wir die Plasmazellen im Gewebe zur Genüge als „Entzündungszellen", und daß sie in der Schleimhaut in Form von Infiltraten, Granulomen, gutartigen und metastasierenden Geschwülsten auftreten, darauf haben wir schon hingewiesen. Bei den Infiltraten wollen wir uns nicht aufhalten. Zu den Granulomen ist zu sagen, daß früher viel häufiger von plasmozellulären Granulomen gesprochen wurde, während in den letzten Jahren fast nur von gutartigen Plasmozytomen die Rede war. Von zahlreichen Autoren wurde das Plasmozytom der Schleimhaut als das Produkt einer reaktiven Hyperplasie angesehen, so

von *Kaufmann*, *Pirone*, *Pascheff*, *Rados*, *Pokowsky*, *Alagna* (zit. nach *Bröste)*; dies sicher nicht nur wegen der Schwierigkeiten, die das granulomähnliche histologische Bild bietet, sondern nicht zuletzt wegen der gleichzeitig nachgewiesenen oder anamnestisch bekannten Entzündung. Demgegenüber sind *Boit*, *v. Werdt*, *Deutschmann*, *Ciaccio* (zit. nach *Bröste)* der Ansicht, daß es sich um echte Tumoren handle. *Deutschmann* stellt die Diagnose Tumor per exclusionem, wenn er keine Entzündung fand. Aus alledem folgert *Bröste* schließlich, zweifellos könne sich das Plasmozytom der Schleimhaut auf der Basis einer Entzündung entwickeln.

Fälle, die geeignet sind, diese Ansicht zu stützen, ließen sich viele anführen; wir verweisen auf unsere oben angeführten Beispiele aus der Literatur, sowie auf unsere beiden eigenen Fälle. Heute werden zwar die Gebilde, die fast ausschließlich aus Plasmazellen bestehen, als echte Geschwülste angesehen, auch dann, wenn sie sich auf dem Boden einer Entzündung entwickelt zu haben scheinen.

Das Besondere dabei ist aber, daß es eine „Entzündungszelle" selber ist, die zum neoplastischen Wachstum übergeht, und obgleich wir wissen, daß sich das geschwulstmäßige Wachstum vom hyperplastischen grundsätzlich unterscheidet, so stellt sich doch wieder die Frage, ob die beiden Wachstumsformen nicht direkt in einander übergehen können. Wollen wir diese Ansicht als Arbeitshypothese gelten lassen, so ist eine einfache und brauchbare Erklärung die Folgende:

v. Meyenburg hat nachgewiesen, daß im praeneoplastischen Gewebe ein Regenerationsanreiz genügen kann, um das geschwulstmäßige Wachstum auszulösen. Ist nun das Gewebe praeneoplastisch, oder besteht „allgemeine Disposition" zu geschwulstmäßigem Wachstum, so entspräche die Proliferation der Entzündungszellen eben diesem Regenerationsanreiz, und damit ist eine Bedingung gegeben, die für das Tumorwachstum ausschlaggebend sein kann. Auf diese Weise ist der Übergang der Hyperplasie in Geschwulstwachstum ohne weiteres denkbar.

Zusammenfassung

1. Es werden zwei Fälle von primärem Plasmozytom der Rachenschleimhaut beschrieben.

2. An Hand der bis dahin veröffentlichten Fälle wird auf das Wesen der extramedullären Plasmozytome eingegangen. Dabei kann festgestellt werden, daß diese Geschwülste, wenn sie die path. anat. Kennzeichen der Malignität tragen, sich klinisch im allgemeinen gutartig verhalten. Infiltrierendes Wachstum kommt vor, ebenso das lokale Rezidiv nach operativer Entfernung, wenn auch nach längerem Intervall. Metastasen in regionäre Lymphknoten wurden wiederholt nachgewiesen, so von *Hückel*, *Jaeger*.

   Ob in den Fällen, die eine Beteiligung der Schleimhaut *und* des Knochenmarks aufweisen, der Primärtumor extramedullär oder im Knochenmark sitzt, kann mangels histologischer Kriterien nur das klinische Bild und der Verlauf der Krankheit entscheiden, denn während

3. die Hyperproteinämie durch Vermehrung der grobdispersen Phase mit oder ohne Bence-Jones-Urie beim plasmozellulären Myelom die Regel ist und eine Plasmazellenleukämie vorkommen kann, ist beim primären Plasmozytom der Schleimhaut eine derartige Stoffwechselstörung bzw. Blutveränderung noch nie beobachtet worden.

4. Diese Unterschiede zwischen plasmazellulärem Myelom und extramedullärem Plasmozytom finden ihre zwangslose Erklärung

durch die Darstellungen von *Apitz*, *Brass* und *Moeschlin*, wonach wir im Wesentlichen zwei Arten von Plasmazellen zu unterscheiden haben:

a) Vom Retothel des Knochenmarks hergeleitete Zellen, welchen die Sekretion von Serum-Eiweiß bzw. eines blutfremden Eiweißkörpers (Bence-Jones) zukommt und die bei der das Myelom (selten) begleitenden Leukämie in das Blut ausgeschwemmt werden und

b) Plasmazellen, die dem lymphatischen System entstammen, von da aus in die Blutbahn gelangen, und denen wahrscheinlich eine Abwehrfunktion eigen ist.

5. Die Gegenüberstellung der beiden Arten von Plasmazell-Tumoren ist ihrerseits geeignet, die oben genannten Auffassungen zu stützen.

6. Aetiologisch spielt beim Plasmozytom der Schleimhaut die Entzündung eine wesentliche Rolle. Daß die entzündlichen Ansammlungen von Plasmazellen in echtes geschwulstmäßiges Wachstum übergehen könnten, ist denkbar, indem die Proliferation als der das Geschwulstwachstum auslösende Regenerationsanreiz im Sinne der Bildung einer Geschwulstkeimanlage wird.

Literatur

Apitz, Allgemeine Pathologie menschlicher Leukämien, Lubarsch Ostertags Ergebnisse *35* (1940) 1.

Apitz, Die neuen Anschauungen vom Plasmozytom des Knochenmarks, Klin. Wschr. *19* (1940) 1025.

Apitz, Die Störungen des Eiweiß-Stoffwechsels beim Plasmozytomträger, Klin. Wschr. *19* (1940) 1058.

Apitz, Über die Bildung Russelscher Körperchen in den Plasmazellen multipler Myelome, Virch. Arch. *300* (1937) 113.

Apitz, Paraproteinose, Virch. Arch. *306* (1940) 631.

Askanazy, La cellule plasmatique et la leucémie plasmacellulaire, Helv. Med. Acta *9* (1942) 427.

Brass, Eiweiß-Stoffwechselstörungen beim Plasmozytomkranken, Frankf. Z. Path. *57* (1943) 367.

Bröste, Le plasmozytome des voies aeriennes supérieures, Acta otol. *XVIII* (1933) 31.

Campbell und *Newton*, Plasmozytome des Rachens, Arch. of. Path. *27* (1939) 1025.

Fischer, bei Aschoff, Lehrbuch der spez. path. Anatomie, 8. Aufl., Bd. II, 114, Fischer Jena.

Fleischhacker, Über die Plasmazellen des R. E. S. des Knochenmarks, Deutsches Arch. Klin. Med. *186* (1940) 506.

Folkmann, Plasmazellenepulis, Budapesti orv. ujs. *28* (1930) 40.

Freud, Über ein diffuses Myelom mit Amyloidtumoren, Frankf. Z. Path. *40* (1930) 400.

Hückel, Plasmozytom des Nasenrachenraumes, Virch. Arch. *264* (1927) 172.

Jaeger, Das extramedulläre Plasmozytom, Z. f. Krebsforschung *52* (1942) 349.

Kaufmann, Lehrbuch der spez. path. Anat. Bd. II, 170, Walter de Gruyter Berlin und Leipzig 1931.

Menzel, Über das Plasmozytom der Schleimhaut der oberen Luft- und Speisewege, Schw. Med. Wschr. *22* (1941) 758 und 794.

v. Meyenburg, Experimentelle Untersuchungen zum Thema Präkanzerose bzw. Präneoplasie, Schw. Med. Wschr. 1943 Nr. 7, 201.

Moeschlin, Untersuchungen über Genese und Funktion der Blutplasmazellen, Helv. Med. Acta *7* (1940) Nr. 3, 227.

Molotkoff, Zur Frage der primären Plasmozytome, Frankf. Z. Path. *43* (1932) 508.

Oppikofer, Das Plasmozytom, Passow Schäfers Beitr. *23* (1926) 574.

Papolczy, Über die Plasmome der Conjunctiva mit besonderer Rücksicht auf das Trachom, Monatsbl. für Augenheilkunde, *83* (1929) 788.

Petzold, Plasmozytom mit ungewöhnlicher Paraproteinbildung und Lebernekrosen, Beitr. Path. Anat. *106* (1942) 207.

Quensel, Multiple Plasmazellinfiltrate des Dünndarms, Finska Läk. Sällsk. Hdl. (Helsingfors) *71* (1929) 661.

Rigoletti, Plasmozytom der Zunge, Arch. Sci. Med. *61* (1936) 600.

Rohr, Die Tumorlehre der Leukämien, Schw. Med. Wschr. 1943, Nr. 38, 1125.

Rössle, Malignes Plasmozytom des Nasenrachenraumes, Schw. Med. Wschr. *7* (1926) 302.

Scarcella, Su tre casi di Plasmocitomi della gengiva Stomatologia *31* (1933) Nr. 2.

Schilling und *Wohlenberg*, Über ein Plasmozytom mit Plasmazellenleukämie, Münch. Med. Wschr. *85* (1938) 1229.

Schulten, Lehrbuch der klinischen Hämatologie, 287, Georg Thieme Leipzig 1939.

Tempesta, Beitrag zur Kenntnis der Veränderungen mit Anhäufungen von Plasmazellen, Pathologica *31* (1939) Nr. 577.

Undritz, Die Plasmazellen der Tiere, Helv. Med. Acta *5* (1938) 548.

Voegt, Extramedulläre Plasmozytome, Virch. Arch. *302* (1938) 419.

Wegelin, Zur Entstehung der Hyperproteinämie, Schw. Med. Wschr. 1939 Nr. 39, 1189.

Curriculum vitae

Ich wurde als Sohn des Albert Linder, Ingénieur, und der Anna Linder geb. Dittmann, beide von Basel, am 30. März 1918 in Basel geboren. Nachdem ich die hiesigen Schulen besucht und die Matura im Frühjahr 1937 am Realgymnasium bestanden hatte, bezog ich die Basler Universität, wo ich im Herbst 1938 das erste und im Frühjahr 1940 das zweite med. propädeut. Examen ablegte. Während des klinischen Studiums begann ich als Unterassistent am Pathologischen Institut mit den Vorarbeiten zur Dissertation. Das Staatsexamen bestand ich im Herbst 1943.

Basel, den 11. Dezember 1943.

Max Linder.